NÖRODEJENERATİF HASTALIKLAR

Prof. Dr. Gül Aktan

Prof. Dr. Sema Kalkan Uçar

Prof. Dr. Nuri Şener

Andrea Pacanowski

Prof. Dr. Gül Aktan

NÖRODEJENERATİF HASTALIKLAR

Kazanılmış fx.ların kaybı

Prognoz kötüdür

Genetik tanı önem kazanmaktadır

Klinik

- Psikomotor regresyon: DEMANS
  - Progresif ansefalopatilerde esastır
  - Kazanılmış fonksiyonların kaybı olan demansta önce gelişmede duraklama olur, ardından eski bilinenler kaybedilir

Klinik Yaklaşım

- Gelişim basamakları dikkatli sorgulanmalıdır
- Gerçekten kayıp var mı? Eski fotoğraf-video iste

Klinik yaklaşım

- Genelde hayatın ilk ay/yıllarında normal olurlar
- Gerilemenin başlangıç yaşı tanıda yardımcıdır

- Küçük çocuklar nöbetler, beslenme güçlüğü, 1 yaşta oturamama, ayakta duramama gibi şikayetlerle gelirler
- Büyük çocuklar ise; yürüme güçlükleri, görme kaybı, kognitif yıkımla başvururlar.

Klinik yaklaşım

- Akrabalık, aile öyküsü, maternal kalıtım dikkatli sorgulanmalı
- Maternal geçiş varsa mitokondriyal hastalıklar/ X’e bağlı genetik hastalıklar düşünülebilir.

Riccardo Evangelisti

Prof. Dr. Sema Kalkan Uçar

Norodejeneratif hastalıkları değerlendirme stratejisi

- Anamnez- Nörodejenerasyonun Başlangıcı
- Fizik Bakı
  - Major Bulgu
  - Eşlik Eden Bulgular
- Laboratuvar
  - Patolojik değerler
  - Olası Hastalık grubu
- Enzimatik Tanı-Genetik Doğrulama

Etiyopatolojik sınıflama

- Depolanma ile giden
  - Lizozomal depolanma hastalıkları
    - Sfingolipidozlar, mukopolisakkaridozlar, mukolipidozlar, NCL
  - Lökodistrofiler
  - Peroksizomal bozukluklar
- Sellüler entoksikasyon
  - Aa.üriler, organik asidüriler, üre siklus defkt.
- Enerji eksikliği
  - Glikojen depo, YA oksidasyon def, mitokondriyal bozukluklar

Yaşa göre sınıflama

- Neonatal
- Erken çocukluk
- Geç çocukluk
- Adölesan

Michelangelo Bastiani

Prof. Dr. Gül Aktan

Fizik Bakı

Pekçok hastalık mikrosefali, beyin atrofisi ile gidebilir

- Mikrosefali
- Makrosefali
  - Alexander hastalığı
  - Tay-Sachs hastalığı
  - Canavan hastalığı
  - Sandhoff hastalığı
  - Glutarik asidüri tip 1

Megalansefali ile giden nörodejeneratif hastalıklar

Fizik Bakı

- **Göz bulguları(optik atrofi, japon bayrağı görünümü, nistagmus),**
- Organomegali
- Saç bulguları
- Dismorfik özellikler dikkatli sorgulanmalıdır.

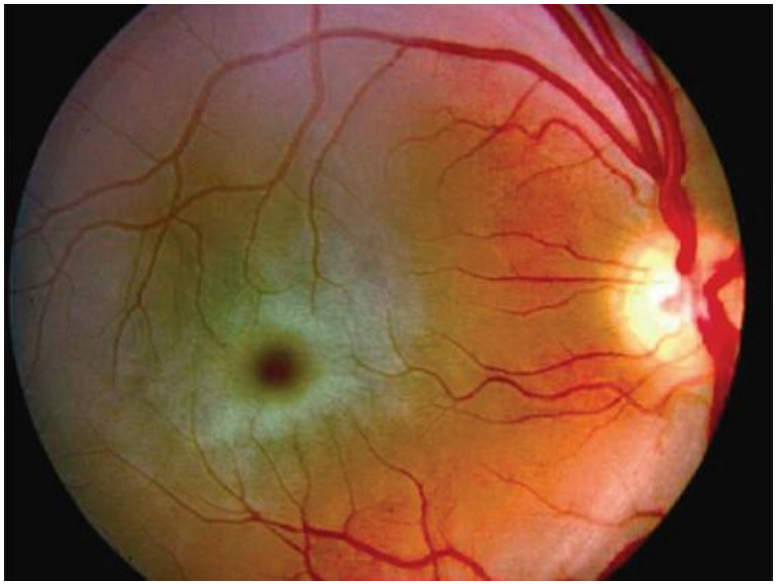

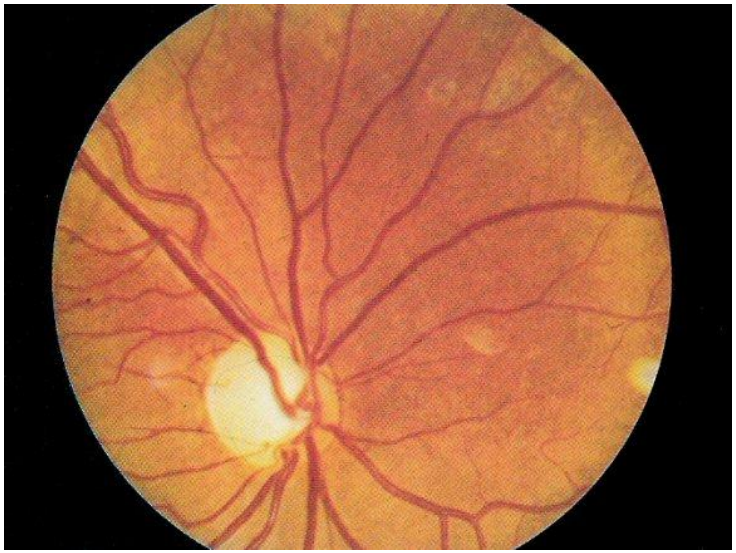

Olgu I

- Normal spontan doğum ile dünyaya gelen erkek bebek
- Nöromotor gelişim ilk 7 ay normal, 6.cı ayda destekli oturma (+)
- Desteksiz oturma:tam değil
- 7. aydan itibaren kaslarda gevşeklik ve güçsüzlük, oturamama, sesli uyaranlara karşı aşırı irkilme
- FM: BÇ: 47 cm (97 p)
- Derin tendon reflekslerinde artış, jeneralize hipotoni
- Makülada Japon bayrağı görünümü

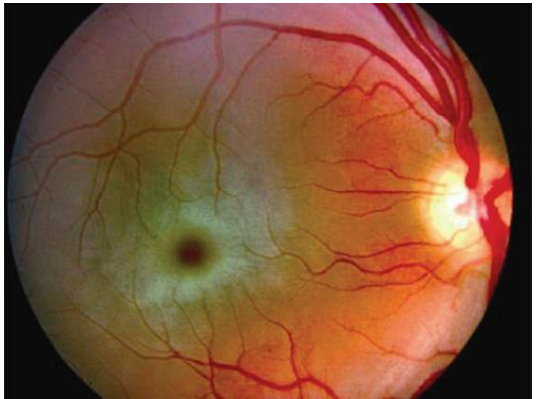

Olgu I

- Gözde cherry red spot ile;
  - Niemann-Pick tip A,B
  - GM1 gangliosidoz
  - Tay-Sachs hastalığı
  - Sialidoz olabilir.

Olgu I

Enzim çalışmalarında hekzosaminidaz A enzim aktivitesi düşük

↓

TAY-SACHS HASTALIĞI

- Tay-Sachs hastalığı

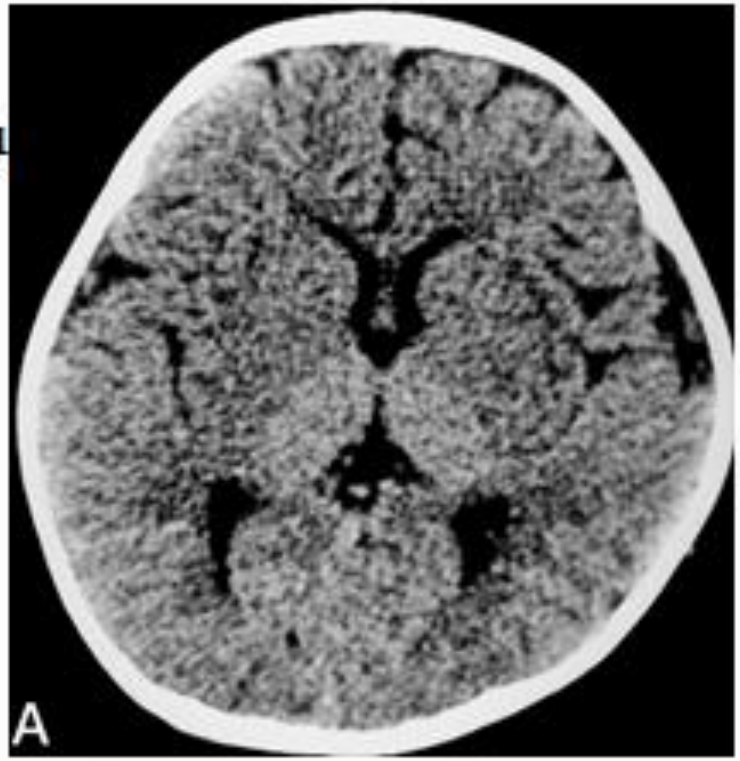



Maurizio Galimberti

Prof. Dr. Sema Kalkan Uçar

NÖRODEJENERATİF HASTALIKLARDA FİZİK BAKIDA GÖRÜLEBİLEN DİĞER ANOMALİLER:

- Göz bulguları(optik atrofi, japon bayrağı görünümü, nistagmus)
- **Organomegali**
- Saç bulguları
- Dismorfik özellikler dikkatli sorgulanmalıdır.

Hepato/splenomegalinin eşlik ettiği nörodejeneratif hastalıklar

- Gaucher
- Niemann-Pick hastalığı
- Mukopolisakkaridozlar
- GM1 gangliosidoz
- Wilson hastalığı
- Wolman hastalığı
- Farber hastalığı

Olgu II-Gaucher

- Doğum Tarihi
  - 01.01.2005
- İlk Başvuru tarihi
  - 17.04.2006 (16 ay)
- Yakınma
  - Karın şişliği
- Fizik Bakı:
  - VA: 6.500 (<3p)
  - Boy: 64 cm (3p)
  - Belirgin solukluk
  - KTA. 144/dk, 1-2/6 Sistolik üfürüm
  - Batın distandü
  - Umblikal herni
  - Dalak inguinalde, sert
  - Karaciğer 15 cm, sert
  - Strabismus

- Özgeçmiş
  - DA?, NSVD
- Soygeçmiş
  - Anne-Baba akrabalık yok
  - Anne hamile
  - 1.5 yaşında ölen kardeş
    - aşırı karaciğer dalak büyümesi

Olgu II

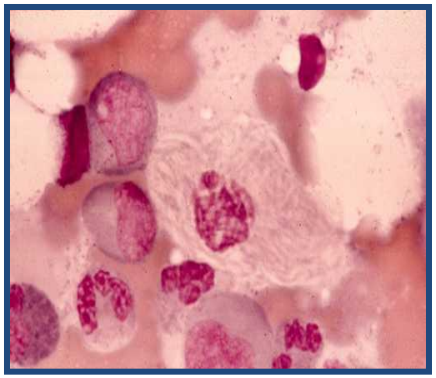

- **Tanısal Testler**
  - **Hemogram: Pansitopeni**
  - **KIA: Gaucher hücresi**
  - **Glukozil seraminidaz: 0.32nmol/saat/mg protein (N: 5-13.5)**
  - **Kitotriosidaz: 6535 IU/L (N<40)**
- **Genetik Analiz**
  - **L444P/L444P homozigot mutasyon**
  - **Anneye genetik danışma**

Olgu III-IV
Niemann-Pick A

- Beslenme Problemleri,
- Hipotoni,
- LAP,
- HSM,
- Nörodejenerasyon,
- Sağırlık,
- Görme Kaybı

5 Yaş, Erkek – 3 yaş, Erkek

Gelişme geriliği, Karın şişliği

Karaciğer 13/9 cm, Dalak :17/8cm

Sfingomiyelinaz: 2.9 -2.3nmol/h/mg

(N:84-270)

Farber hastalığı

- Nörodejenerasyon
- Ağrılı kontraktürler
- Kaba yüz
- Cilt nodülleri

Wolman hastalığı

- İshal, Kusma
- Nörodejenerasyon
- Adrenal kalsifikasyon
- Masif hepatospelomegali

Simonetta Casasola

Prof.Dr. Gül Serdaroğlu

NÖRODEJENERATİF HASTALIKLARDA FİZİK BAKIDA GÖRÜLEBİLEN DİĞER ANOMALİLER:

- Göz bulguları(optik atrofi, japon bayrağı görünümü, nistagmus),
- Organomegali
- **Saç bulguları**
- Dismorfik özellikler dikkatli sorgulanmalıdır.

Saç anomalileri ile giden nörodejeneratif hastalıklar

- Arjininosüksinik asidüri
- Ataksi telenjiektazi
- Biotinidaz eksikliği
- Cockayne’s sendromu
- Homosistinüri
- Menkes hastalığı
- Mukopolisakkaridozlar

Şekil 1. Hastanın saç görünümü.

Şekil 2. Hastanın yüz görünümü.

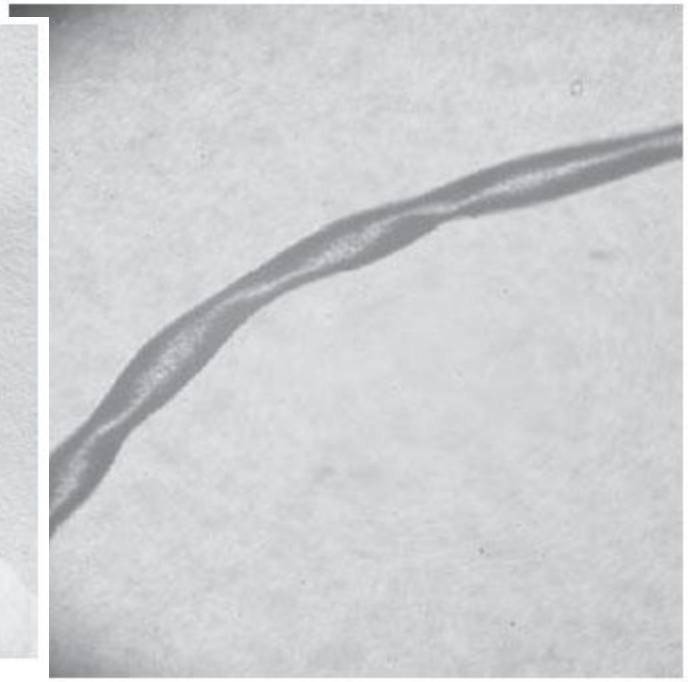

Şekil 3. Saçın mikroskopik incelemesinde pili torti görünümü.

- *Menkes hastalığı: Çocuk Sağlığı ve Hastalıkları Dergisi*

Menkes hastalığı

- X’e bağlı resesif geçişlidir,
- Bakır transport proteini defektif veya tamamen eksiktir.
- Bakırın intestinal transportu bozulur, bakır bağımlı enzimlerin, özellikle sitokrom-C-oksidazın defektif fonksiyonu söz konusudur.
- Belirtiler ilk 3 ayda ortaya çıkar.

Menkes hastalığı

- Gelişim durur ve nöbetler görülür.
- Saçlar tipiktir, “tel” gibi, kolay kırılır, büklümlü, pigmentasyonu azalmış yapıdadır.
- Hipo- veya hipertermi şeklinde ortaya çılan vücut ısısı değişiklikleri de tipiktir. Tanı: saçın mikroskobik incelemesi, kan laktat ve piruvat yüksekliği, serum bakır düşüklüğü ve genetik inceleme ile konur.

İnce kuru saçlar-Cockayne s.

Aminoasit metabolizmasındaki defektlerde;

- **Fenilketonüri**
- **Homosistinüri** gibi metabolik hastalıklarda da saç renginde açılmalar görülür.
- Siyah saçlar ileri dönemlerde açık sarı veya gri görünüm alır.

Biotinidaz eksikliği

- Biotinidaz eksikliği, vücuttaki tüm karboksilaz enzimleri için kofaktör görevi yapan biotinin eksikliğine neden olur.
- Otozomal resesif geçiş gösterir.

Biotinidaz eksikliği

- Çok farklı klinik tablolarla ortaya çıkabilir.

- En sık olarak:
  - Atopik/seboreik dermatit,
  - Alopesi
  - Ataksi,konvülsiyonlar, hipotoni, gelişme geriliği, işitme kaybı
  - Kronik laktik asidoz ve immün yetmezlik bulguları görülür.

Livia Marin

NÖRODEJENERATİF HASTALIKLARDA FİZİK BAKIDA GÖRÜLEBİLEN DİĞER ANOMALİLER:

- Göz bulguları(optik atrofi, japon bayrağı görünümü, nistagmus),
- Organomegali
- Saç bulguları
- **Dismorfik özellikler dikkatli sorgulanmalıdır.**

OLGU- MPS II (Hunter)

5 yaş, Erkek olgu

Kaba Yüz görünümü
Makrosefali
Korneal bulutlanma yok
Eklem sertliği
Disostosis multipleks
Hepatomegali

Tanısal Testler:

İdrarda Glikozaminoglikan atılımı artmış

İduronidat 2-Sulfataz: 0.62 nmol/saat/mg prot (N:28.8±9.75)

MPS III (Sanfilippo)

- Şiddetli ensefalopati
- Minor visseral organ tutulumu
- İskelet deformiteleri
- İlerleyici psikomotor retardsyon
- Agresivite
- Hiperaktif davranış modelleri

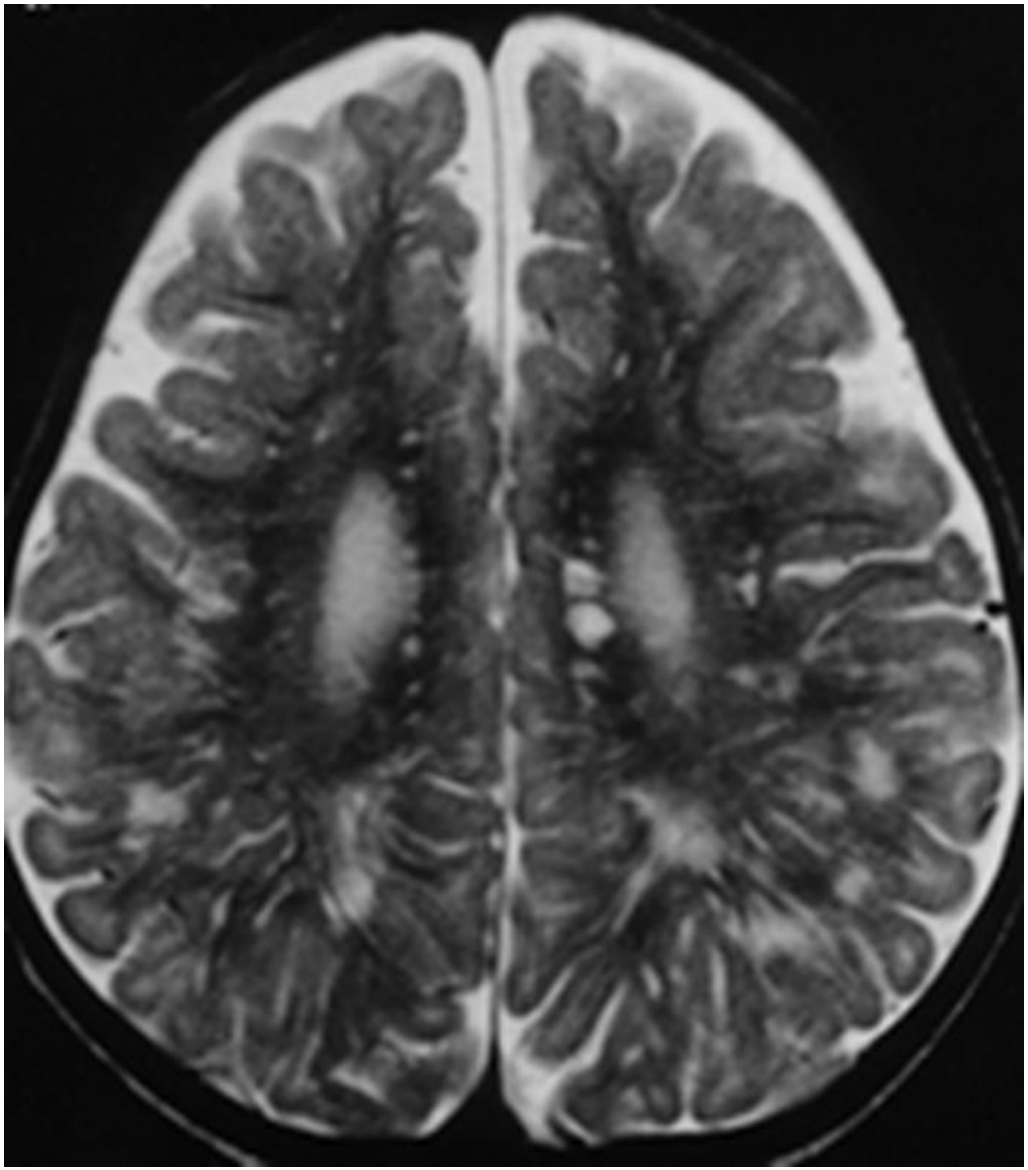

Mukopolisakkaridoz

Klasik Homosistinüri

- Marfan-benzeri yüz
- Nörodejenerasyon
- Progresif Miyopi
- Lens dislokasyonu
- Osteoporoz
- Tromboembolizm
- E: Sistationin beta sentetaz
- Lab: Hcy-Met yüks, Nitroprusid testi(+)

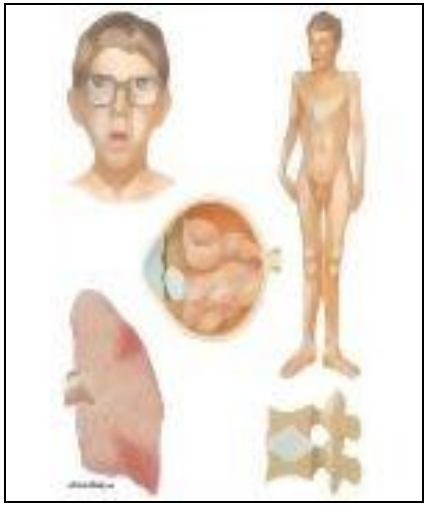



Resim 4. Homosistinüride inferiora lens subluksasyonu

Olgu

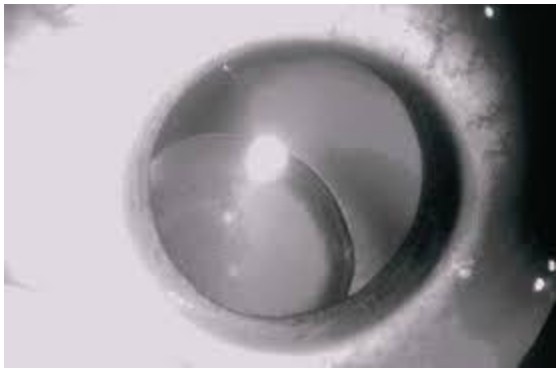

Yakınma:
- 4,5 yaşında kız olgu gözünü kısarak bakma,
- Uzaktaki cisimleri tam olarak ayıramama yakınması

Özgeçmiş:
- DA: 3750 gr
- Nöromotor gelişim normal tamamladığı
- Bir yaşında- gastroenterit ve sonrasında gelişen sepsis

Soy geçmişinde:
- Anne ve babası arasında birinci derece akrabalık
- 9 yaşında ex kardeş

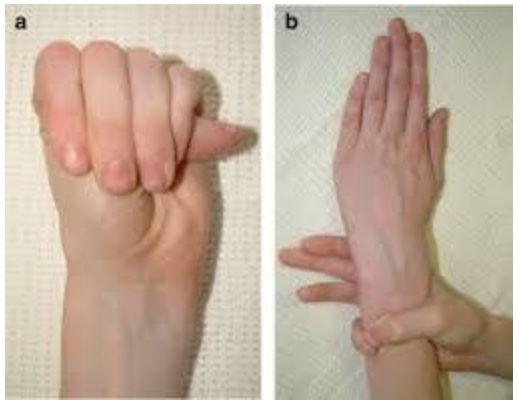

Fizik bakı:
- Ateş 37 ºC (axillar), nabız 104 vuru/dk, solunum 24/dk
- Ağırlık 22 kg (90-97 persentil), boy 111 cm (90 p)
- Tüm sistem muayeneleri olağan

Laboratuvar:
- Hemoglobin 11,8 gr/dl, lökosit 5950/mm³,
- İdrar incelemesinde siyanit nitroprussit testi (++),
- BUN 5 mg/dl, kreatinin 0,4 mg/dl, kan şekeri 106 mg/dl, Na 140 mEq/lt, K 3,6 mEq/lt

Francesca Cesarini

Prof.Dr. Gül Serdaroğlu

Gri cevher/beyaz cevher ayırımı

- Gri cevher hastalıkları:
  - erken dönemde nöbetler,
  - kişilik değişiklikleri ve demans gibi belirtiler verir.
- Beyaz cevher hastalıkları:
  - spastisite, fokal nörolojik defisit
  - optik atrofi
- Hastalık gri ya da beyaz cevherde başlasa da aynı anda her ikisine özgü klinik disfonksiyon belirtileri görülebilir.
- Kraniyal manyetik rezonans görüntüleme (MRG) tetkikleri beyaz ya da gri cevher tutulumunu ayırt etmede yardımcıdır.

Beyaz Cevher Hastalıkları

- Alexander hastalığı
- Canavan hastalığı
- Adrenolökodistrofi
- Pelizaeus-Merzbacher

BEYAZ CEVHER TUTULUMU OLAN OLGU ÖRNEKLERİ

Canavan Hastalığı-OLGU

- SY, 5.5/12, kız…?
- Yakınma: Hareketsizlik, Ağlamama
- Öykü:
  - 1hafta önce emmede azalma
- Özgeçmiş:
  - DA: 3100 gram, Baş tutma: 2-3/12
- Soygeçmiş:
  - Akrabalık (yok)
- Fizik Bakı:
  - VA: 7.1 kg (25-50p), Boy: 64 cm(25-50p), Baş çevresi: 44 cm (90p)
  - Spastisite(+)
  - Optik atrofi (+)

Laboratuar:

- Kranial MRI: lökodistrofi bulguları (+)
- MRI Spekt: NAA pikleri

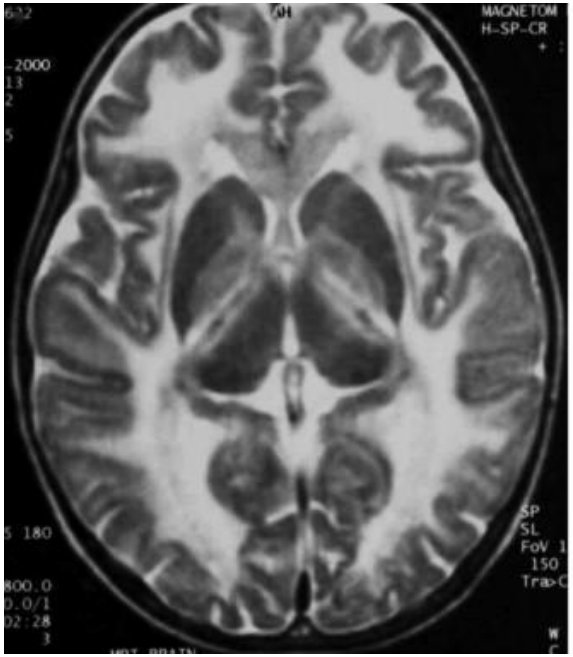

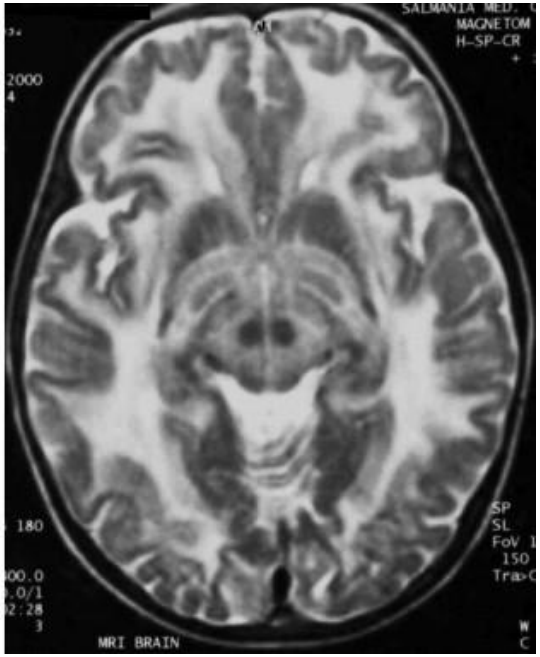

CANAVAN HASTALIĞI



MRS'DE NAA PİKİ

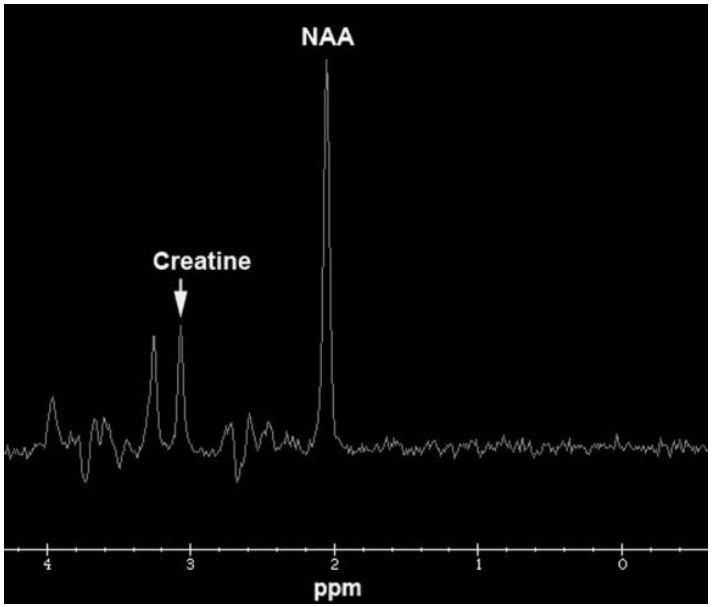

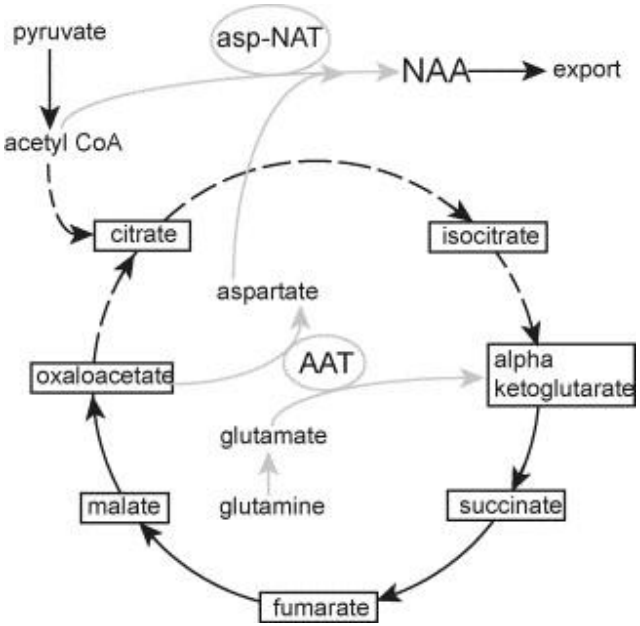

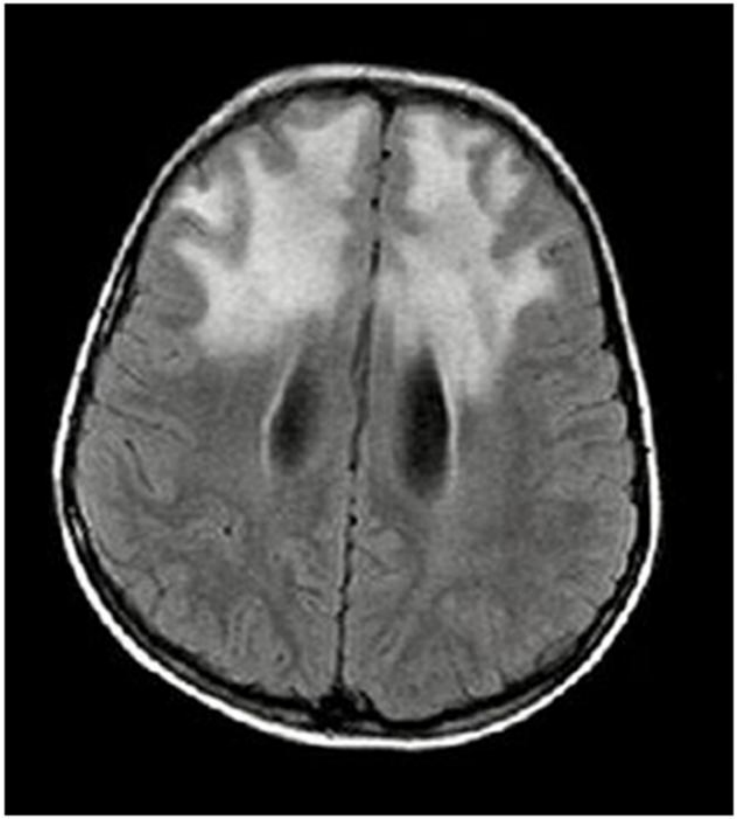

- **ALEXANDER HASTALIĞI**

Metakromatik lökodistrofi

- *Aril sulfataz-A* enzim eksikliğine bağlı olarak beyaz cevher, periferik sinir sistemi, sürrenaller, karaciğer ve pankreasta sulfatidler birikir.

- OR geçişlidir.
- Geç infantil, juvenil ve adult formları vardır.
- 5-10 yaşlarda başlar. Mental gerileme, konuşma bozuklukları ve yürüme güçlüğü başlangıç bulgularıdır.
- Demans 3-5 yılda ilerler.
- Ataksi başta olur, sonunda tüm çocuklarda spastik tetraparezi görülür. Nöbetler ortaya çıkar.
- Ölüm 20 yaş öncesi olur.
- Tanı lökositlerde ve fibroblast kültürlerinde aril sulfataz-A eksikliği ile konur.

Normalde ASA myelin için gerekli sülfatidlerin yıkımını başlatır. Azalmış ASA aktivitesi MSS ve PS safra kesesi, böbrek ve diğer organlarda sülfatid birikimine neden olur. Nörolojik semptomlar MSS PSS'deki progresif miyelin dejenerasyonu ve akson kayba bağlı gelişir.

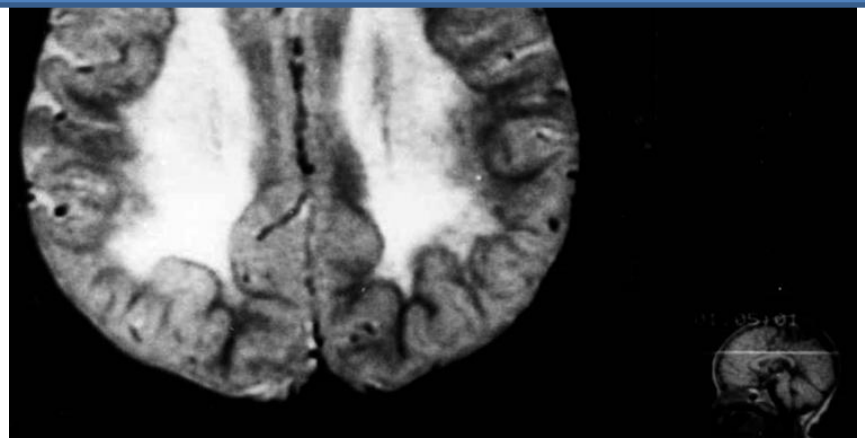



Ahmet Güneştekin

Prof. Dr. Sema Kalkan Uçar

Kareler hangi filme ait?

Olgu V

- 8 yaş erkek
- Şikayet: Yürümede dengesizlik, konuşmada yavaşlama ve peltekleşme, okul başarısında bozulma

- Natal, Miad, NSVD
- Nöromotor gelişim: Normal
- Okul başarısı iyiyken bozulma
- Akrabalık: Yok, Kardeşler:17y E sağ sağlıklı,15y E sağ sağlıklı,13y K sağ sağlıklı, 9y E (ex)

- Ağırlık:24 kg(25-50p), Boy: 124 cm(25-50p)
- KN 92/dk, SS:18/dk
- SS: normal,KVS: normal, Batın: normal

Olgu V

- Ataksik yürüyüş, Babinski (+), Klonus (+), DTR'ler canlı, Sağ hemiparezi (+)
- Ellerde ritmik hareketler, Piramidal bulgular (+)

- Rutin Hemogram, Biyokimya, İdrar: Normal
- ACTH (sabah) 1250 (N: 10-46)
- ACTH (akşam) 947

- Cortisol (sabah) 7,34 (N: 5-25)
- Cortisol (akşam) 6,67 (N:2,5-16)

- C26:0: 3,79
- C26:0/C22:0: 0,089

ADRENOLÖKODİSTROFİ

- ABCD 1geni….

  Peroksizomal ATP-bağlayıcı kaskat protein

- Fenotipler…

Fatal çocukluk çağı başlangıçlı serebral form…

– 4-12 yaş, erkek, okul başarısızlığı, davranış bozuklukları, görme/işitme kaybı, ataksi, adrenal yetmezlik, lökodistrofi, deserebrasyon (2-4 yaş)

Erişkin raslantısal Adrenomyelonöropati (AMN)

– progresif spastik paraparezi, sfinkter kusurları, miks demiyelizan ve aksonal periferal nöropati, adrenal yetmezlik

Adölesan başlangıçlı serebral form

Erişkin başlangıçlı serebral form

Saf adisonian prezentasyonlu SSS tutulumu olmayan form

LIFE

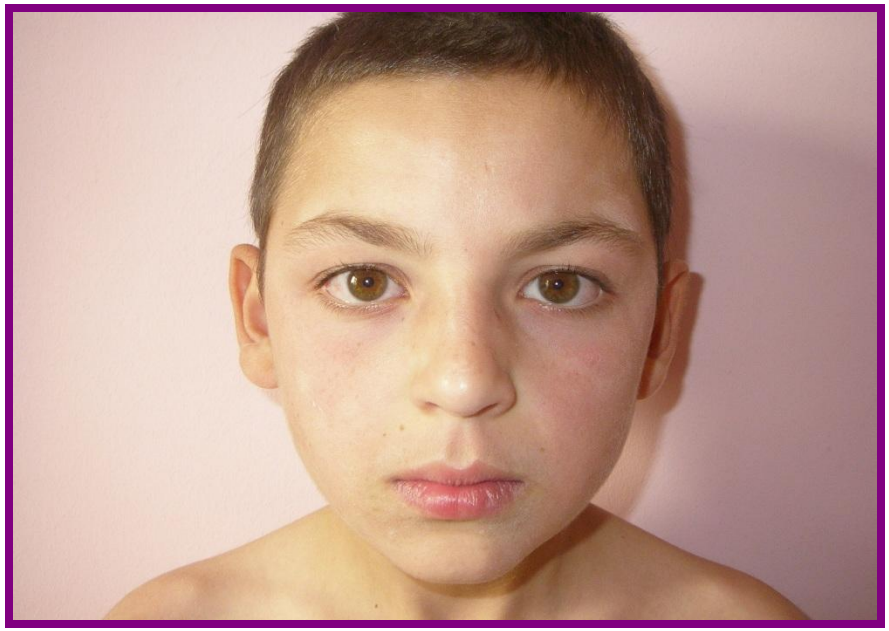

Zellweger Sendromu

- Yenidoğan döneminde ağır hipotoni
- Nöbet
- Karaciğer disfonksiyonu (sarılık, kolestaz, KCFT yükseklik)
- Dismorfik görünüm
- Sensoronöral sağırlık
- Retinopati, Katarakt
- Renal kistler
- Büyüme geriliği
- MRI: pakipolimikrogiri

OLGU (TUS)

- DA: 2550 gram, miad
- Hiptonisite ve emmeme – YDYB
- Fizik bakı:
- Hepatomegali (4 cm)
- Dismorfik bulgular: epikantus, burun kökü basıklığı, hiperteleorizm
- İzlem:
- Myoklonik nöbetler, KCFT yükseklik, VLCFA yükseklik
- 1.ayda exitus
- Seçenekler:
    - Nonketotik hiperglisinemi
    - Molibden kofaktör eksikliği
    - Üre siklüs defekti
    - Primer karnitin eksikliği
    - Zellweger Sendromu

Maurizio Bonfanti

Prof.Dr. Gül Aktan

Gri Cevher Hastalıkları

- Nöronal Seroid lipofuscinosis (NCL)
- İnfantil nöroaksonal distrofi
- Lesch-Nyhan sendromu
- Rett sendromu

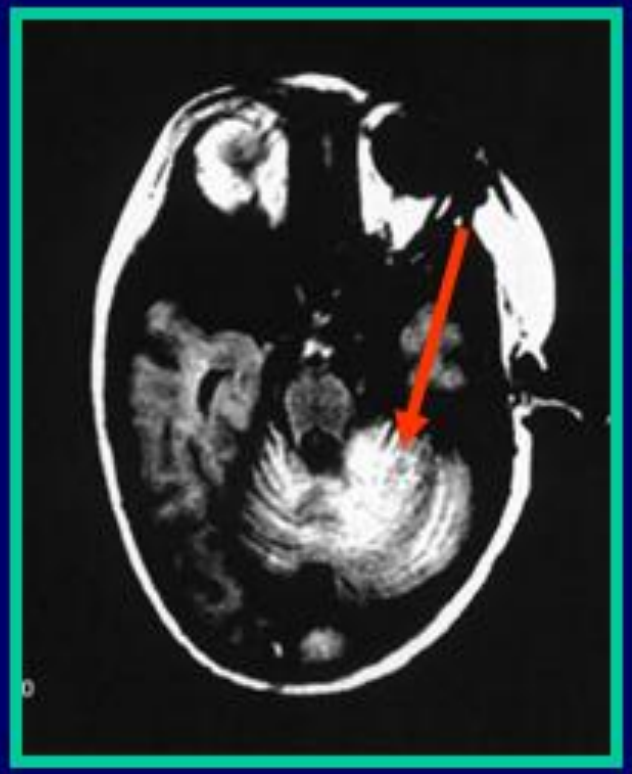

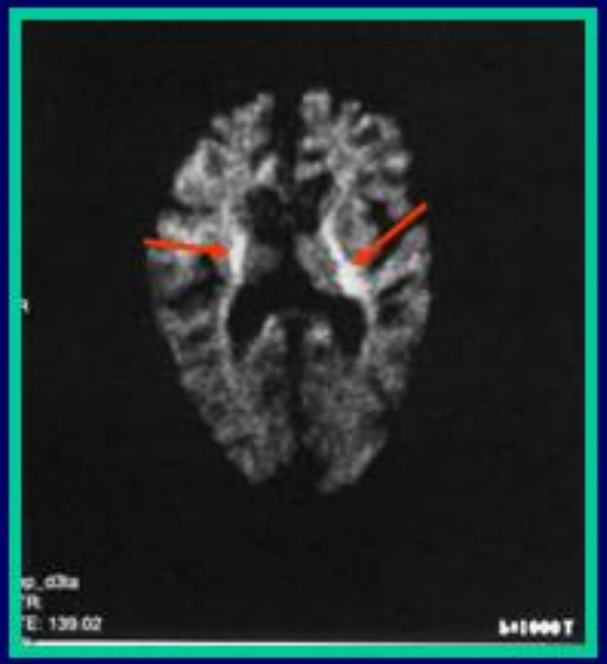

infantil nöroaksonal distrofi

Olgu VI

- 3 yaşında kız hasta
- Konuşmasında azalma
- İletişimde azlık
- Epileptik nöbetler

Olgu VI

- C/S ile doğan kız
- Doğum asfiksisi tariflenmedi
- Anne baba akrabalığı yok
- 9.cu aya dek gelişimi normal
  - Baş tutma: 1 ay, dönme:4 ay, oturma:7 ay. Babıldama başlamış. 9 aydan sonra baş çevresindeki büyüme durmuş. Ses çıkarma, sesli gülme azalmış

Olgu VI

- FM: Baş çevresi: 46 cm (2 p altı)
- Gelişim geriliği (+)
- Kas tonusunda artış
- Kas gücü normal
- DTR +++/+++
- Göz dibi: normal
- Skolyoz (+)

- Demans, epileptik nöbetler → **GRİ CEVHER HASTALIĞI**

Stereotipik el hareketleri ve demans olması nedeni ile RETT sendromu düşünüldü.

MECP2 geninde mutasyon (+) saptandı.

Rett Sendromu

- Bebeklikte, çocuğun görünüşte normal ya da normale yakın ilerleme gösterdiği kısa bir dönem. ·
- 9 ay- 1 yaşta gelişmede duraklama
- Konuşma ve el hareketi yeteneklerinin kaybolduğu gerileme dönemi
- Tekrarlanan el hareketlerinin gelişmesi (el oğuşturma, hafif biçimde vurma, el çırpma, eli ağza sokma)
- Doğumda normal baş çevresi
- 5 ay - 4 yaş arasında baş çevresinin büyümesinde yavaşlama.

Rett Sendromu

- İlk defa 1964 yılında, Dr. Andreas Rett tarafından tanımlanmıştır.
- X kromozomu üzerinde bulunan MECP2 geninin kusurlu olmasından dolayı oluşur.
- Özellikle kız çocuklarında görülür.
- MECP2 mutasyonu erkek fetusta ölüme yol açar.

Claudio Bonanni



Prof. Dr. Sema Kalkan Uçar

Nöronal Seroid lipofuscinosis (NCL) Olgu

- Akraba evliliğinden doğan üç yaşında erkek hasta
- On sekizinci ayda başlayan konuşmada gerileme, nöbet ve motor kazanımların kaybı (+)
- Fizik bakısında
  - konuşma yetisini kaybı
  - ataksik yürüme
  - dış uyaranlara yanıtın azalması

NCL

- **Palmitoil-proteintioesteraz (PPT) enzim aktivitesi: 0 nmol/spot 45 saat (N:0.25-2.5)**

- **PPT1 gen: Daha önce tanımlanmamış homozigot p.H187Y**

- **Benzer tablo tanımlanan 5 yaşında ablasında**
  - **Enzim aktivitesi düşük**
  - **Homozigot mutasyon**

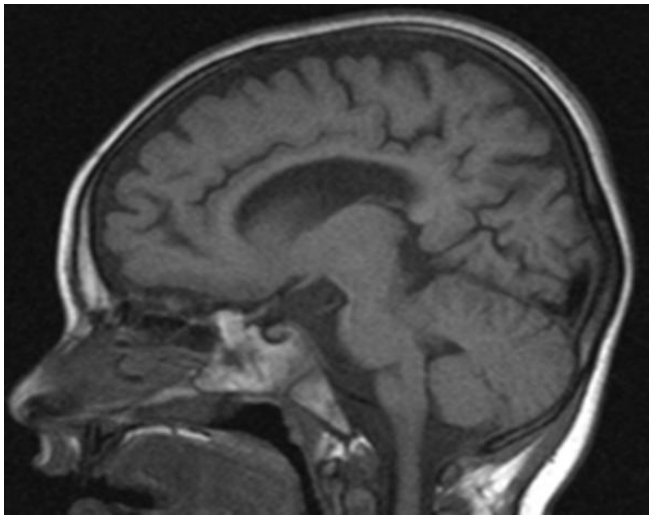

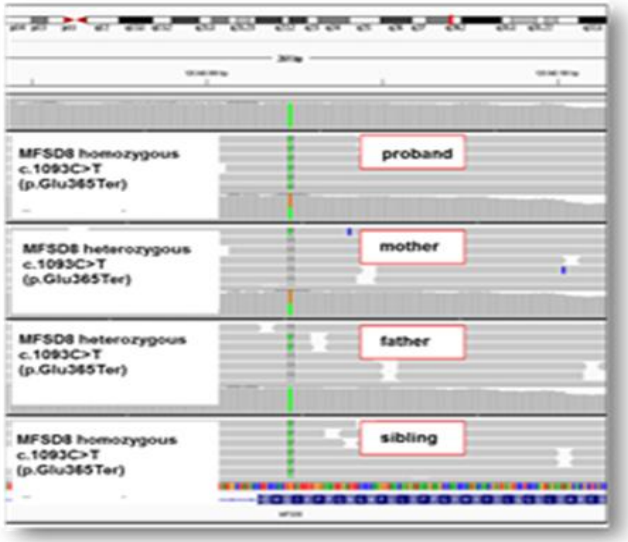

NCL

Nörodejenerasyon (6-24 ay;2-4-7 yaş; 4-10 yaş; erişkin)

- **Kognisyon:Davranış değişikliği/Demans**
- **Motor:Koordinasyon bozukluğu/İstemszi harekelter/Spastisite**
- **Nöbet:Myoklonik jerkler/ Nöbetler**
- **Baş çevresinde büyümede azalma/Edinsel mikrosefali**
- **İlerleyici görme kaybı**

Lesch-Nyhan Hastalığı

- Hipoksantin – Guanin fosforiboziltransferaz (HGprt)
  - pürin metabolizması
  - HPRT1 geni ile X' e bağlı resesif
- Enzim eksikliğinde klinik yelpaze geniş
  - HGprt ilişkili hiperürisemiden HGprt ilişkili nörolojik disfonksiyon ve
  - klasik Lesch – Nyhan hastalığı: motor retardsyon; musküler hiptoni; distoni; koreatetoz; spastisite; epilepsi; self-mutilasyon; urik asit taşları; böbrek yetmezliği; gut

Lesch-Nyhan Hastalığı

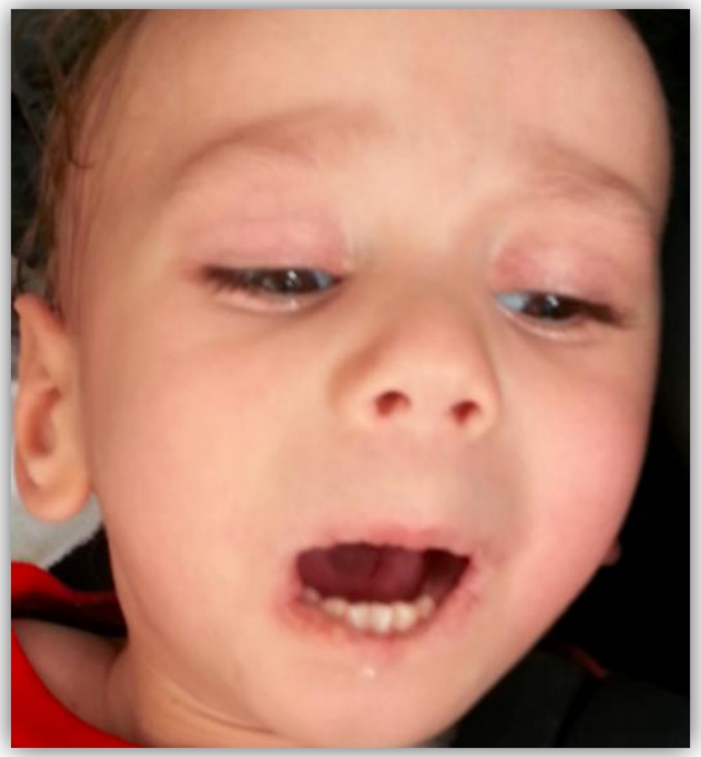

Lesch-Nyhan Hastalığı
Olgu

Fizik bakıda

- Ağırlık -2,5 SDS,
- Boy -2 SDS,
- Baş çevresi -2,7 SDS
- Ajite, huzursuz
- Desteksiz oturma yok
- Parmaklarında ve dudaklarında doku kaybı, çok sayıda skar alanı
- Ağır distoni
- Yutma disfonksiyonu

Laboratuvar

- Serum ürik asit artmış 11.8 mg/dl (N:2–5.5)
- Spot idrar ürikasit/kretanin oranı artmış: 3,6 (N: <1,23)
- Üriner ultrasonografide bilateral medüller nefrokalsinozis

HPRT1
chrX:133594175-133634698
id = NM_000194

Exon number: 3
Amino acid codingNumber: 51
chrX:133609211-133609394

Eron

Prof.Dr. Gül Aktan

Subakut Sklerozan Panansefalit (SSPE):

- Ülkemizde halen görülen kronik kızamık ansefalitidir.
- 5-15 yaşları arasında görülür. Genellikle bu çocuklar 2 yaştan önce erken yaşta, kızamık virüsü ile doğal yoldan enfeksiyon geçirerek karşılaşmıştır.

- Latent dönem: 1-10 yıl veya 3-5 yıl
- Ortalama yaş; 7 yaş
- SSPE 100.000 kızamık olgusunun 4-11 inde görülürken, enfeksiyonun erken yaşlarda geçirilmesi halinde bu risk 100.000 olguda 18-28'e kadar yükselir.
- Olguların %80'inde 4 yaşından önce, %50'sinde ise 2 yaşından önce geçirilmiş kızamık enfeksiyonu öyküsü

SSPE-Patogenez

- Kızamık virüsü enfekte endotel hücreleri yoluyla beyine ulaşır.
- Virüs santral sinir sistemi hücrelerinde ve lenfositlerde yıllarca varlığını sessiz olarak sürdürebilmektedir.
- Konağın defans mekanizması nedeniyle yıllarca pasif kalmakta ve immun sistemde zayıflama olduğunda yeniden çoğalarak santral sinir sistemine yayılmaktadır.

- I.evre: kişilik değişikliği ve okul başarısızlığı ile başlar.
- II.evre: miyoklonik nöbetler ortaya çıkar. Bu dönemde EEG tipiktir ve miyoklonik jerklerle senkron periyodik diken-dalga kompleksleri görülür. Periyodik yavaşlama olarak adlandırılır.

- III.evre: Mental yıkım hızla ilerler, spastisite ve demans (+). Ekstrapiramidal bulgular ortaya çıkar.
- 1-6 yılda vejetatif döneme giriş ve ölüm görülür.
- Tanı serum ve BOS’da artmış kızamık antikor titresinin saptanması ile konur.

Review FATMA OZCELIK 19.09.2008 Volume No.:HD

File Display Jump Tool Control (Q) Option(X) Help (?)

10 uV | 0.3 s | 35 Hz | TRACE | OFF
Sens | TC | HF | Pat | Ref

19.09.2008 10:33:32 | Elapsed 00:00:00 | Epoch 1 /3

Fp1-F7
F7-T3
T3-T5
T5-O1
Fp1-F3
F3-C3
C3-P3
P3-O1
Fp2-F4
F4-C4
C4-P4
P4-O2
Fp2-F8
F8-T4
T4-T6
T6-O2
X1-X2 ECG
X3-X4 EMG
A1+A2 OFF
REC START IIA EEG

sicrama

Annotation | Elapsed
REC START IIA IS 0000:00:00
A1+A2 OFF S 0000:00:00
sicrama M 0000:00:02
sicrama M 0000:00:26

Digital Video Player

File Display Tool Help

Slow Fast

All Event
[ALL]
Select...
Single-click
Event
Note
Settings...

10:33 10:34

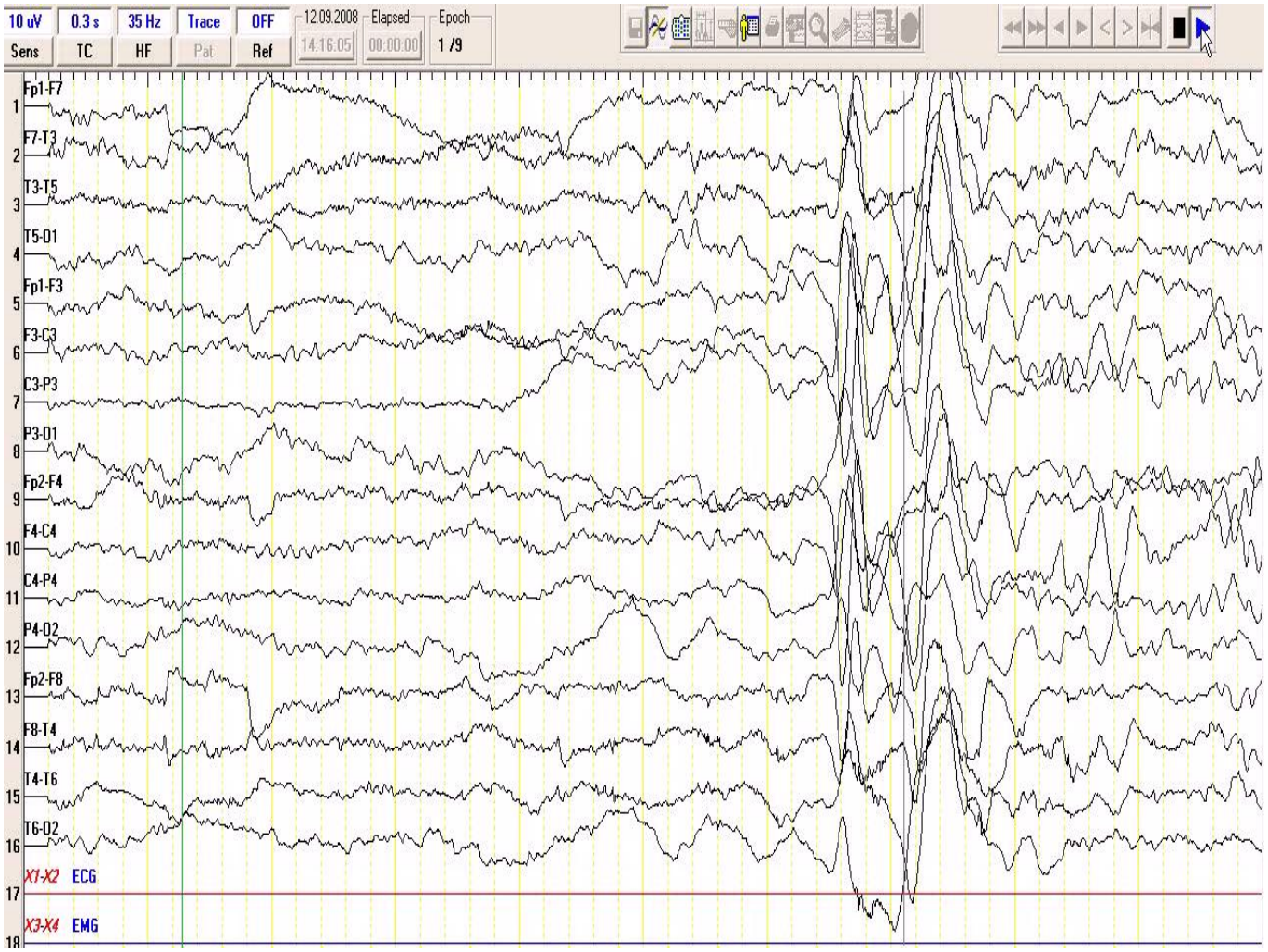
10 uV
0.3 s
35 Hz
Trace
OFF
Sens
TC
HF
Pat
Ref
12.09.2008
14:16:05
Elapsed
00:00:00
Epoch
1 /9
1 Fp1-F7
2 F7-T3
3 T3-T5
4 T5-O1
5 Fp1-F3
6 F3-C3
7 C3-P3
8 P3-O1
9 Fp2-F4
10 F4-C4
11 C4-P4
12 P4-O2
13 Fp2-F8
14 F8-T4
15 T4-T6
16 T6-O2
17 X1-X2 ECG
18 X3-X4 EMG

Prognoz

- Genellikle seyir ilerleyicidir. Hastalık, birkaç ay-yıl arasında yatağa bağlanma ile sonuçlanır.
- %95 tanı konulduktan sonra 5 yıl içinde kaybedilir.
- SSPE'de spontan remisyon da %5 oranında görülebilmektedir
- SSPE'nin seyrinde ve tedaviye verilen yanıtta bireysel farklılıklar (+)
- Farklı klinik tabloların oluşumunda hastadaki immün cevabın niteliğinde ve yoğunluğundaki farklılıkların rol oynayabileceği düşünülmektedir.

Silvio Porzionato

Prof.Dr.Sema Kalkan Uçar

Hareket bozuklukları ile giden nörodejeneratif hastalıklar

Mitokondrial Sitopatiler-MELAS

- MELAS (**M**itochondrial **E**ncephalomyopathy**, L**actic **A**cidosis, **S**troke-like episodes),
  - İnme benzeri epizod
  - Laktik asidoz
  - Mitokondriyal miyopati (Ragged red fiber (RRF))
  - Migren
  - Kusma
  - Nöbet-Hemiparezi-Hemianopsi-Kortikal körlük-Afazi-Progresif eksternal oftalmopleji-Demans
  - Diabetes Mellitus
  - Kardiyomyopati

- MELAS'ın moleküler temelinden mtDNA' nın tRNA (Leu-UUR) kodlayan MT-TL1 geninde 3243. pozisyonundaki adenin yerine guanin geçişi (m.3243A>G) sorumlu tutulmuştur.

OLGU

- 21 yaşında kız hasta
- Baş ağrısı
- Konuşmada ve anlamada güçlük
- İşitmede azalma
- Öyküsünde birçok kez ensefalit ve inme benzeri epizotlar nedeni ile hastaneye yatış
- Miyadında C/S ile 3000 g doğum
- Fizik bakısı
- Kilo: 25-50p Boy: 25-50p BÇ: 50-75p
- Sağ göz görme alanı kısıtlı
- Hemiparezi

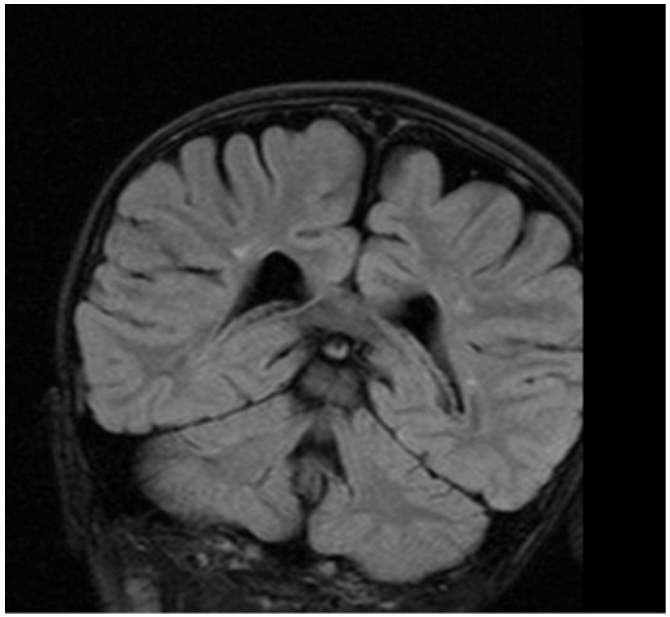

Laboratuvar İncelemeleri

Laktik asit:26,11, Pirüvik asit: 0,48

Mt-DNA 3243 nükleotit pozisyonu TRNL1 geninde (t-RNA-Leu) A>G yer değişimi

Umberto Ciceri

Prof.Dr. Gül Aktan

OLGU

- 2 ay önce konuşma bozukluğu (aile söylediklerini anlayamıyormuş)
- 1 haftadır yutkunma güçlüğü eklenmiş, ağızdan alım kısıtlanmış
- 2-3 gündür her iki elde uyuşma ve kramplar

- İleri tetkik ve tedavi amacıyla Nöroloji servisine yatırıldı

- G3P2Y2 anneden Miadında C/S doğum
- 2 ay öncesine kadar sağlıklı
- 1 tane intrauterin ex ?
- Anne baba arasında 1. derece kuzen evliliği (amca çocukları)

- VA:27 kg (3-10p) Boy:136 cm (3p) BÇ :50 cm (50p- +2SD)
- Soluk görünümde
- Sistem bakılarında özellik yok
- Nörolojik bakıda;
  - Bilinç açık, koopere
  - kranyal sinirler sağlam,
  - Öğürme refleksi (+)
  - Dilde fasikülasyonlar
  - Disartri (+)
  - DTR ++/++
  - Alt ekstremitelerde daha belirgin tonus artışı (+)
  - Yürürken distoni (+)
  - Duyu muayenesi normaldi

- Hemogram
  - BKH: 2990
  - ANS: 2010
  - Hb: 10.2
  - PLT: 70700
- Akut faz reaktanları (-)
- Kanama parametreleri
  - PZ: 17.3
  - APTZ: 22.6
  - INR: 1.46
- Biyokimya
  - ALT: 65
  - AST: 138
  - GGT: 84
  - ALP: 355
  - T. bil : 2,79
  - D. bil : 1,37

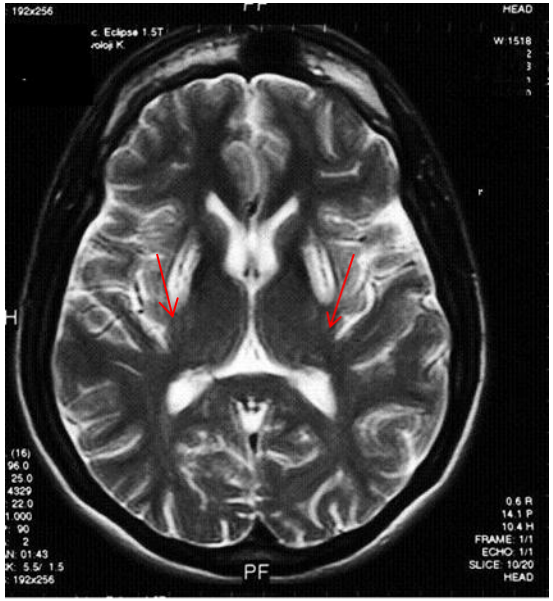

– Kranial MRG
  - T2 ağırlıklı kesitlerde bilateral lentiform çekirdeklerde periferi hiperintens, santrali hipointens tutulum, iki yanlı globus palliduslarda hipointens tutulum.

Wilson hastalığı

- OR
- Cu met. bozukluğu sonucu özellikle bazal ganglionlarda değişiklikler ve kc. tutulumu ile gider.
- Kc.testlerinde bozulma, rigidite,tremor, drooling, dizartri, demans
- Hemolitik anemi, hipersplenizm

- Gözde Kayser-Flescher halkası

Kc'de ve diğer dokularda çok miktarda Cu depolanır.

- Tanı:
  - 24 saatlik idrarda Cu atılımı
  - Kc.dokusunda Cu miktarı



Eliana Petrizzi

Prof.Dr.Sema Kalkan Uçar

Sonuç

- Progresif Deteriorasyon
- Başlangıç Yaşı
- Ek fizik bakı bulguları
- Gri/Beyaz cevher tutulumu
- Olası klinik öntanılar
- Erken tanının önemi

< İKİ YAŞ (HSML VAR)	İp uçları
NIEMANN-PICK HASTALIĞI	Gri cehver, gelişme geriliği
GAUCHER	Esktensör postür, irritabilite
MPS	Kaba yüz, Eklem sertliği
ZELLWEGER	Hipotoni, yüksek alın
GALAKTOZEMİ	Letarji, hipotoni, ikter, katarakt, hipoglisemi
GM 1-GM2	Nöbet, Ödem, Cherry-Red makula, Kaba yüz

< İki yaş (HML YOK)	İP UÇLARI
Krabbe	İrritabilite, Optik atrofi ve körlük
Rett sendromu	Kız hastalar, Baş çevresinde duraklama, el becerilerinde bozulma, steoriotipi
MSUD	Beslenme bozuklukları, tremor,myoklonus, opistotonus
PKU	Açık renk, ekzema, nöbet
Menkes	Hipertoni, irritabilite, nöbet, anormal saç
Leigh'in Subakut nekrotizan ensefalopati	Beyaz madde hastalığı
Canavan	Beyaz madde hastalığı
Pelizaeus-Mezbacher hastalığı	Beyaz madde hastalığı

İki – Beş yaş	İp uçları
Niemann-Pick	HSML
Wilson hastalığı	KC hastalığı, Kayser-Fleischer halkası
NCL	Gri cevher
Mitokondrial ensefalopati	Gri cevher
Ataksi-telenjiektazi	Bazal ganglion
Hallervorden-Spatz	Bazal ganglion
MLD	Beyaz Madde Hastalığı
ALD	Beyaz Madde hastalığı, Davranış sorunları, okul performansında bozulma

Beş- Onbeş yaş	İp uçları
ALD	Beyaz Madde hastalığı, Davranış sorunları, okul performansında bozulma
NCL	Gri cevher hastalığı
Schilder hastalığı	Beyaz madde hastalığı, fokal nörolojik bulgular
Sialidoz	Cherry-red makula, myoklonus, ataksi, kaba yüz
Subakut sklerozan panensefalit	Diffüz ensefalopati, myoklonus

Massimo Giannoni